Aus dem pathologischen Institut der Universität Basel
Vorsteher: Prof. Dr. A. Werthemann

Ueber Vagusgeschwülste

Inaugural-Dissertation
zur Erlangung der Doktorwürde der Medizinischen Fakultät
der Universität Basel

Vorgelegt von
ADOLF BRUGGER, BASEL

1942
Buchdruckerei Gaiser & Haldimann Basel

Von der medizinischen Fakultät Basel genehmigt auf Antrag von *Prof. Dr. A. Werthemann.*

Tag der Promotion: 30. Januar 1942.

Der grossen persönlichen Autorität *Recklinghausens* ist es zuzuschreiben, dass sich in den Jahren 1880 bis 1910 nur wenige Autoren zu der Beziehung der solitären Nervenscheidentumoren zur Neurofibromatose geäussert haben und eine noch geringere Anzahl an der ausschliesslich mesodermalen Herkunft dieser Geschwülste gezweifelt hat.

In den seit der grundlegenden Arbeit *Verocays* verflossenen weiteren dreissig Jahren entfaltete sich eine äusserst rege Diskussion von seiten massgebender Pathologen über Herkunft, Aussehen und Verlauf der Neurinome, ohne dass heute schon alle Einzelfragen in befriedigender Weise beantwortet werden könnten. Trotz der kritischen Prüfung aber, der sich die neue Lehre unterziehen musste, geht die grosse Mehrzahl heutiger Autoren mit *Verocay* dahin einig, dass

1. es sich bei der Neurofibromatose um eine Systemerkrankung handelt, deren Ursache in der Schädigung embryonaler Zellen zu suchen ist,
2. dass die Neurinome als Tumoren der *Schwann*'schen Scheide, resp. deren Bildungszellen, ektodermaler Abstammung sind,
3. und dass unter Berücksichtigung der Mitbeteiligung des Bindegewebes bei der *Recklinghausenschen* Krankheit das Fibroneurinom sich im Prinzip vom reinen Neurinom nicht abtrennen lässt.

Die grosse Zahl von Arbeiten, die in der letzten Zeit über das Neurinom geschrieben worden sind, gestattet es heutzutage, in einer Dissertation den Begriff des Neurinoms im Sinne *Verocays* als bekannt vorauszusetzen. Ebenso kann man davon absehen, die Geschichte seiner Erforschung zu schreiben, da dies von *Antoni*, *Askanazy*, *Borchardt*, *Coenen*, *Erb*, *Scherer*, *Sarroste*, *Sommer* u. a., in Dissertationen von *Amacker*, *Bauer* und *Baumeister* geschehen ist. Ein handbuchmässiger Bericht darüber findet sich bei *Orzeckowski*.

Die Aufgabe der vorliegenden Arbeit möchte vielmehr in der Besprechung eines Neurinoms bestehen, das bezüglich Morphologie, Lokalisation und klinischen Erscheinungen von der grossen Zahl der bis heute kasuistisch mitgeteilten abweicht.

Es handelt sich um eine *81jährige* Bauernfrau, die seit mehreren Jahrzehnten an Ulcera cruris gelitten, sonst aber angeblich immer gesund gewesen ist. Sie stammte aus gesunder Familie, insbesondere konnte nichts an Neurofibromatose Erinnerndes in Erfahrung gebracht werden.

Seit einem halben Jahr litt die Patientin an chronischer Appetitlosigkeit und musste wegen Engigkeit beim Essen öfters erbrechen. Schmerzen wurden nicht angegeben. Veränderungen am Hals sind nicht aufgefallen.

In den letzten acht Tagen konnte wegen Dyspnoe und Hustenanfällen fast keine Nahrung aufgenommen werden. Mit in- und exspiratorischem Stridor und in abgemagertem Zustand wird die Patientin von einem zufällig anwesenden Militärarzt ins Krankenhaus gebracht.

Aus der Krankenhausgeschichte entnehme ich den *Lokalstatus:*

Auf Höhe der Grenze des oberen und mittleren Drittels des re. Sternocleidomastoideus befindet sich an dessen Vorderrand ein über walnussgrosser, gut verschieblicher, ziemlich derber, nicht druckempfindlicher Tumor. Ein kleinerer befindet sich in der Gegend des unteren Randes des Schildknorpels in der Medianlinie. Ferner ist eine knotige Struma mässiger Grösse vorhanden. Zwischen Jugulum und Ursprung des Kopfnickers besteht eine druckempfindliche Stelle. Die Perkussion der oberen Sternalpartien ergibt keine Dämpfung. Mässige Dyspnoe, deutlich heisere Stimme, ständige Hustenanfälle.

Wenige Stunden nach der Einlieferung in den Spital starb die Patientin, nachdem sich ganz plötzlich die Atemnot derart verstärkt hatte, dass Angst, Unruhe und Cyanose aufgetreten waren. Der Tod erfolgte an *Erstickung, bei kachektischem Allgemeinzustand.*

Die Sektion der Halsorgane ergab einen in rechter, seitlicher Halsgegend, unterhalb der Schilddrüse gelegenen, kleinfaustgrossen, weichen, stark zerfallenen Tumor, der sich in der Hauptsache zwischen Kehlkopf und Bifurcation entwickelt hatte. Mittels eines grösseren Knotens wurde die Trachea nach links verschoben, stark eingeengt, aber nicht perforiert.

Die Lage des Hauptknotens entsprach demnach dem Verlauf des rechten Vagus, gelegen in der Tiefe von Carotis com., an der Seite von Oesophag und Trachea. Die direkte Verbindung Nerv-Tumor fehlte (s. später). Auch mit der Speiseröhre war die Geschwulst verwachsen, und auch ihr Lumen zeigte geringe Einengung.

Die bröckelige, besonders am obern Pol cystisch veränderte Geschwulst bot eine graugelbliche Schnittfläche mit stellenweise glasigem Glanz.

Die etwas bräunliche Thyreoidea wies einige kleine Kropfknoten auf, war aber nicht mit dem Tumor verbunden. Dagegen fand sich der rechte Hauptbronchus von der Neubildung umwachsen. Seine Schleimhaut erschien intakt.

Die übrige Sektion ergab nichts Auffälliges. Es wurden weder Metastasen noch sonstige Neubildungen gefunden.

Die Körperhaut war glatt und ohne Pigmentanomalien, auch am Halse gut verschieblich und ohne Entzündungsmerkmale.

Die nun folgende *histologische Besprechung des Tumors* stützt sich auf die Untersuchung von Gewebeschnitten, die mit Azan, Haemalaun-Eosin und mit Jaune-solide gefärbt worden sind. Ferner sind eine Markscheidenfärbung nach *Schröder* und eine Kernfärbung nach *Regaud* angestellt worden. Den Neurofibrillennachweis hätte die Imprägnation nach *Bielschowski-Maresch* bringen sollen. Zur Darstellung des Reticulums endlich ist nach *Tibor-Papp* versilbert worden.

Dazu möchte ich vorausschickend bemerken, dass ich mich in der Beurteilung des Beobachteten auf Anraten von *Denecke*, *Schneider*, *Scherer*, *Krahn* und *Herxheimer* mehr auf die Eigentümlichkeiten der Gewebsstruktur, als auf die oft fragliche Spezifität der Färbung verlassen will.

Von einer *van Giesonfärbung* wurde abgesehen, da schon *Henschen* an Hand von Acusticustumoren und *Hornig* bei der Beschreibung eines stark nekrotisch veränderten Neurinoms eines siebzigjährigen Patienten darauf hingewiesen haben, dass sich altes, viele Regressionen aufweisendes Neurinomgewebe oft nicht gelb, sondern, wie Bindegewebe, rot anfärbt, ohne dass dies Zweifel an seiner ektodermalen Herkunft erlaubte.

Die Hauptmasse des noch guterhaltenen Tumorgewebes besteht aus dichtgelagerten, länglichen bis polymorphen Zellen, eingebettet in ein Fasergerüst und unterteilt durch grobe bindegewebige Stränge. Zellreichtum und Formen erinnern an ein ziemlich wild wachsendes Spindelzellsarkom, der makroskopische Befund, d. h. die Umwachsung des rechten Bronchus, das Vordringen gegen die Trachea, der ausgiebige Zerfall würden diese Annahme bestätigen.

Bei der Betrachtung der Zellanordnung aber und der später noch zu beschreibenden besonderen Befunde im Geschwulstgewebe wird diese Diagnose in Frage gestellt.

Langspindlige *Zellen*, deren mit Azan rosa gefärbtes Protoplasma von rotem, oft schmalem und gestrecktem, aber doch von den stäbchenförmigen eines Myoms verschiedenem Kern fast ganz ausgefüllt wird, lagern sich fischzugartig zu teils langen, meist aber nur kurzen Bündeln und Strängen. Eigentliche Balkenbildungen kommen nicht zustande. Die Kerne sind in ihrer Grösse äusserst variant, mässig chromatinreich und enthalten ein bis zwei Nucleoli.

Die wegen des grossen Zellreichtums in diesen Tumorgebieten an Ausdehnung zurücktretende *Zwischensubstanz* besteht aus feinsten Fasern, die deutlich die Spitzen der polar angeordneten Zellen verbinden, so dass, im Unterschied zu einem Fibrosarkom, das Bild eines Syncytiums zustande kommt.

Diese Zellstränge verlaufen meist nicht in gerader Richtung, sondern wellenförmig, mit gewisser Neigung zu Wirbelbildungen, so dass schon damit der Verdacht auf Nervenscheidentumor geweckt wird, obwohl die bekannten dichten Wirbel eines eindeutigen Neurinoms, sowie ausgesprochene, mit reinfasrigen Partien abwechselnde Kernreihen nirgends sichtbar sind.

Diese mehr oder weniger straffen Stränge und Bündel erinnern an den ersten der beiden Neurinomtypen *Antonis*. Sie gehen kontinuierlich oder ganz plötzlich über in Strukturen vom Typus B. Jene zeichnen sich aus durch netzförmige Anordnung teils runder,

teils polymorpher Zellen, deren Protoplasma meist deutlich sichtbar ist. Die Kerne sind meist grösser als bei den spindligen Zellformen, chromatinärmer und eventuell bläschenförmig aufgetrieben. Die Fasern in den reticulären Bezirken sieht man oft nur mit Hilfe der Immersion einzeln, bei schwächerer Vergrösserung können mehrere zusammengelagert als homogene Masse imponieren.

Diese beiden Strukturarten sind im Tumor derart innig miteinander vermischt, dass es schwer fällt, festzustellen, welche in grösserem Ausmass vorhanden ist. Nach *Orzechowski* soll sich der allgemein häufigere Typus B mehr in den peripheren Tumorteilen finden, während das zentrale Gewebe mehr polar angeordnet wäre. Eine solche Trennung lässt sich in meinem Fall nicht durchführen.

Das *Bindegewebe*, welches in breiten, gefässhaltigen Strängen den Tumor durchzieht oder, wenigstens zum Teil kapsulär abschliesst, findet seine Fortsetzung in feinsten, mit Azan leuchtend blau gefärbten, scharf konturierten Kollagenfasern, welche die Tumorzellen besonders in reticulären Bezirken begleiten. Teils sind sie von den spezifischen Geschwulstfasern gut isoliert, teils innig mit ihnen verbunden.

Morphologisch entsprechen die *Ausläufer der Tumorzellen* in jeder Beziehung den in der Literatur beschriebenen Neurinomfasern. Abgesehen von ihrer polaren, resp. reticulären Anordnung sind sie viel feiner als diejenigen eines Fibroms und weniger scharf konturiert als Gliomfasern. Sie entspringen, in feinen, protoplasmatischen Zylindern gelegen, am Pol der sich spindlig verjüngenden Tumorzelle.

Scherer macht darauf aufmerksam, dass sich die Neurinomfasern im Azanschnitt bei schwacher Vergrösserung, entgegen der allgemeinen Ansicht, nicht wie Bindegewebe bläulich, sondern matt, graublau bis violett anfärben. Ich möchte diesen Befund bestätigen, indem sie auch in meinen Präparaten oft eher die rötliche Farbe des Plasmas, als diejenige der Bindegewebfasern angenommen haben. Bei Immersion ist dieser Unterschied weniger deutlich.

Von *Korbsch* und *Orzechowski* wird darauf hingewiesen, wie fein die bindegewebige Stützsubstanz in trotzdem als rein zu bezeichnenden Neurinomen verteilt ist. In meinem Tumor zeigt eine Silberdarstellung der praekollagenen Fibrillen ein ebensolches feines Fasernetz. Dabei ist zu bemerken, dass nur ein gewisser Teil der im Tumor vorhandenen Fasern imprägniert erscheint, weil eben das neurogene Gewebe mit seinen spezifischen Fibrillen nicht davon betroffen worden ist.

Diese innige Verbindung von Neurinom-Bindegewebefasern hat die Frage aufkommen lassen, ob, wie von vielen Autoren *(Antoni, Coenen, Erb)* behauptet wird, bei solitären Neurinomen das Binde-

gewebe sekundär ins Neurinomgewebe einwuchert, oder ob, wie *Scherer* glaubt, primär beide Gewebsarten zugleich zu wuchern beginnen.

Tatsache ist, dass besonders grosse und alte Neurinome auch besonders bindegewebsreich sind.

Masson und seine Schule halten es sogar für bewiesen, dass die feinsten Bindegewebefäserchen von den Tumorzellen selbst zwischen den spezifischen Neurinomfibrillen gebildet werden, wobei es sich also um eine Entstehung von Kollagen aus ectodermalen Elementen handelt. Oft wird der strukturierte Verlauf der Tumorfasern vom begleitenden Bindegewebe imitiert, was auch *Korbsch* in seiner ausführlichen Beschreibung der Neurinommorphologie erwähnt.

Bei dem starken, makroskopisch sichtbaren Tumorzerfall verwundert es nicht, dass auch scheinbar intakte Tumorpartien mikroskopische Degenerationen aufweisen.

Regressive Veränderungen gehören bis zu einem gewissen Grade zu Neurinomen. Seit *Verocay* wurden sie immer wieder beschrieben (s. Diss. *Bauer*). Besonders die reticulären Partien sind davon betroffen, weil nach Antoni ihr Gewebe zarter ist, aber auch in den fasciculären werden sie angetroffen. Eine bis zum bröckligen Zerfall des Gewebes ausgebildete Necrotisierung wird aber seltener beschrieben, und so weicht auch in dieser Beziehung mein Tumor vom Bilde eines auf den ersten Blick eindeutigen Neurinoms ab.

Das erhaltene Geschwulstgewebe ist vielfach serös durchtränkt, so dass es überall zu kleinen, kommunizierenden Gewebslücken und zu grösseren, cystischen Hohlräumen kommt, deren Wand von den üblichen Tumorzellen gebildet wird. Pseudoepitheliale, zylinderzellartige Cystenwandungen, wie sie *Erb* (Obturatoriusneur.), *Sekiguchine* und *Sarroste* beschreiben, konnten nirgends gefunden werden. Die seröse Auflockerung erfasst aber mancherorts auch Zellen und Fasern selbst. Beide quellen auf, wobei sich die Zellkerne abzurunden und sich weniger stark anzufärben pflegen.

Bald kommt es in solchen aufgequollenen Zell-Faserpaketen zur Bildung von mit Azan rotviolett gefärbtem Hyalin. Dies führt zur Verbackung von Zellen und Fasern. Eine sichere Differenzierung der Bestandteile solcher degenerierter Bündel und Bänder fällt um so schwerer, als die Kerne oft schollig zerfallen.

Schliesslich gehen diese Bänder kontinuierlich über in grosse, auf Schnitt landkartenförmig konturierte, hyalinisierte Herde, die bei Lupenvergrösserung homogen erscheinen, sich aber bei der Betrachtung mit stärkeren Linsen als körnige Detritusmassen präsentieren. Verflüssigung dieser Necrosen lässt dann die zum Teil auch makroskopisch sichtbaren Kavernen entstehen.

Besonders mächtige *Kavernen* können Neurinome zu fluktuierendem Tumor verwandeln. In meinem Falle sind die Höhlenbildungen zwar multipel, aber maximal fingerspitzengross vorhanden.

Weitere Necrosen und eventuelle Cystenbildungen kommen zustande durch ausgedehnte, frische und alte Blutungen, besonders in den groben, gefässreichen Bindegewebsbrücken. Da und dort sind beträchtliche Haemosiderinablagerungen zu sehen.

Eine letzte Art von Cysten wird vorgetäuscht durch mit Endothel ausgekleidete Lymphangiektasen im Tumorgebiet.

Weitere bei Neurinomen beschriebene Degenerationszeichen, wie Verkalkungen, Verkäsungen, oder Xanthomzellen konnten nicht gefunden werden.

Auch eine besondere Lagerung des *Hyalins* in Form von Randzonen, zwischen denen die polar angeordneten Tumorbündel liegen, konnte ich nirgends feststellen. Es wird dies von *Hornig* beschrieben. Der Verfasser sieht in der ausschliesslich die randständigen Fasern betreffenden Hyalinisierung ein deutliches Zeichen der mit wachsender Gewebsreife erfolgenden Annäherung der ectodermalen Tumorzellen an das anschliessende Bindegewebe (s. *Henschen*, van Giesonfärbung alter Neurinomfasern). Er glaubt an die Bildung von sog. Neurohyalin durch das Tumorgewebe selbst und trennt es von jenem der Gefässe und des Bindegwebes ab.

Auch in meinem Fall sind Tumorgewebe und Bindegewebe hyalinisiert, morphologisch oder färberisch vermag ich die beiden aber nicht zu trennen.

In den reticulären, besonders aber in den necrotischen Tumorteilen sind neben mit Haemosiderin angefüllten Mastzellen oft ausgedehnte *Herde von lymphocytärer oder plasmocytärer Infiltration* anzutreffen. Hyaline Herde können kranzartig davon umgeben sein.

Es ist aber zu bemerken, dass sich oft am Rande von hyalinen Inseln auch das Tumorgewebe selbst *rosettenartig* anordnet, so dass Bilder zustande kommen, die den Kernwällen gleichen, welche in einem Falle *Scherers* hyalin degenerierte Gefässe umgaben.

Auch *Korbsch* beschreibt in seinem dritten Fall corona radiata-artige Kreise von Neurinomzellen um degeneriertes Bindegewebe, das gegen die Tumorzellen vordringt, und *Nestmann* fand in einem, keine Regressionen aufweisenden Neurinom feinstes Fasergewebe circulär von Kernwällen umgeben, die ihrerseits durch Bindegewebe zu kleinen Knoten abgekapselt wurden.

Bekannt sind Rosetten, abgesehen von den Tumoren des Zentralnervensystems, bei denen des Sympathicus *(Freifeld, Blumensaat, Bülbring)*. Im Unterschied zu den meinigen werden dort nicht Necrosen, sondern Neurofibrillen, also wie bei *Nestmann*, spezifische Tumorfasern von den Kernansammlungen umgeben.

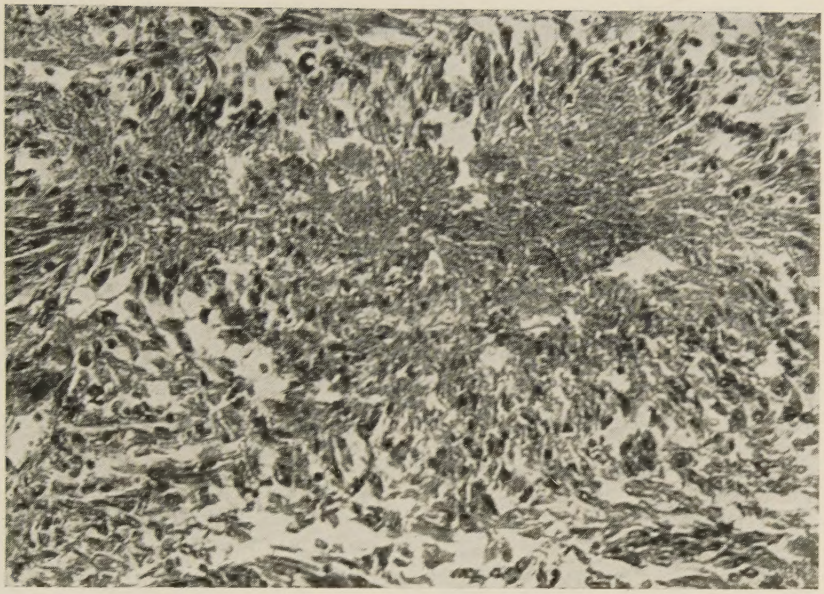

Abbildung 1 — 200fache Vergrösserung

Tumorzellen umgeben rosettenartig einen hyalinen Necroseherd. In der Peripherie findet sich teils polar, teils reticulär angeordnetes Geschwulstgewebe.
Siehe Text Seite 8.

Verocay stützte sich bei der Diagnose Neurinom hauptsächlich auf das Vorhandensein von Kernbändern, und dies besonders auch in Fällen, da der Tumor einen direkten Zusammenhang mit einem peripheren Nerv vermissen liess.

Wie bereits angeführt, fehlen solche Kernbänder in meinem Fall. Ich glaube aber in diesen Rosettenbildungen ebenfalls eine Kerngruppierung sehen zu dürfen, welche die nervöse Herkunft des Tumors wahrscheinlich macht.

Die die Geschwulst ernährenden *Gefässe* verlaufen vorwiegend im groben Bindegewebe. Arterien- und Venenwandungen sind in Anbetracht der vielen Blutungen auffallend geringgradig geschädigt. Thrombotische Obliterationen des Lumens sind selten.

Das Tumorgewebe selbst ist ausgesprochen gefässarm. Auch hier werden wesentliche Veränderungen vermisst. Die Intima kleiner Venen ist hie und da etwas verdickt, doch nie in dem Masse, wie es *Orzechowski*, *Sarroste* und *Scherer* beschreiben. Andererseits sind im Gegenteil die Gefässwände sehr dünn, ein Befund, der auch *Oberling* und *Ritter* bei Neurinomen auffiel.

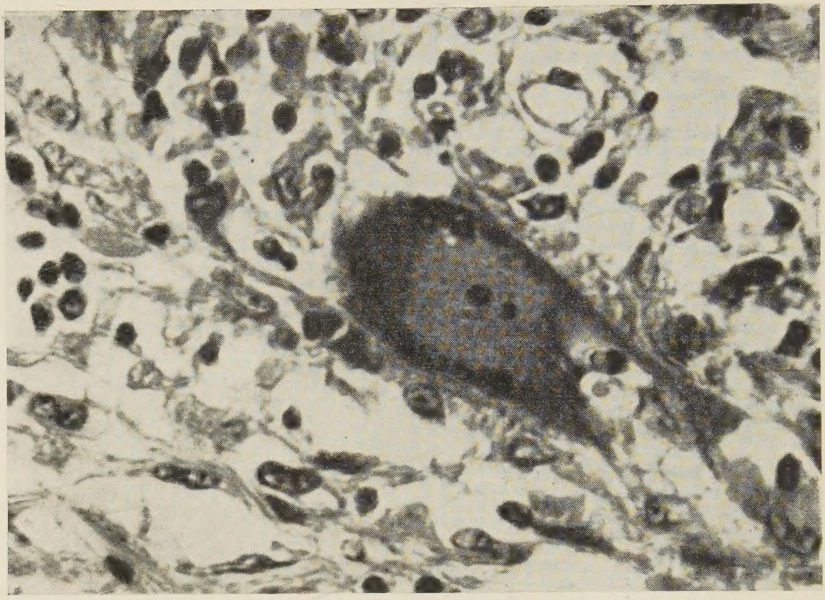

Abbildung 2a — 600fache Vergrösserung

Zipfelförmig ausgezogene, an Ganglienzelle erinnernde Riesenzelle mit grossem hellen Kern, indem sich 2 Nucleolen befinden. In Umgebung serös aufgelockertes Tumorgewebe.

Ausser den bis jetzt dargelegten, für Nerventumor sprechenden Merkmalen weist das Tumorgewebe nun noch zwei Eigentümlichkeiten auf, die zur Diagnosenstellung von grosser Bedeutung sind.

Teils in polar-welligem, teils in reticulärem Gewebe, oft in kleinen Gruppen gelegen, finden sich hie und da Zellen, die an Grösse das 5—10fache einer gewöhnlichen Tumorzelle erreichen. In mit Azan rosa gefärbtem Protoplasma, das keinerlei Strukturen aufweist, liegt ein oft nur undeutlich sichtbarer, heller, ev. vakuolisierter, bläschenförmiger Kern mit ein bis zwei Nucleoli. Diese Gebilde sehen in ihrer polymorphen Gestalt *Ganglienzellen* täuschend ähnlich, ganz besonders dann, wenn sich an ihrer Peripherie Tumorzellen nach Art der Kapselzellen normaler Ganglien anlagern. Sichere fasrige Fortsätze der Zellkörper konnte ich nicht entdecken, doch ist der Zelleib hie und da wie bei multipolaren Ganglienzellen zipfelförmig ausgezogen. S. Abbild. 2a u. 2b.

Die Diskussion von Ganglienzellen, resp. ganglienzellartigen Gebilden in Neurinomen wurde durch *Verocays* Auffassung der Nervenfasertumoren selbst in neue Bahnen gelenkt.

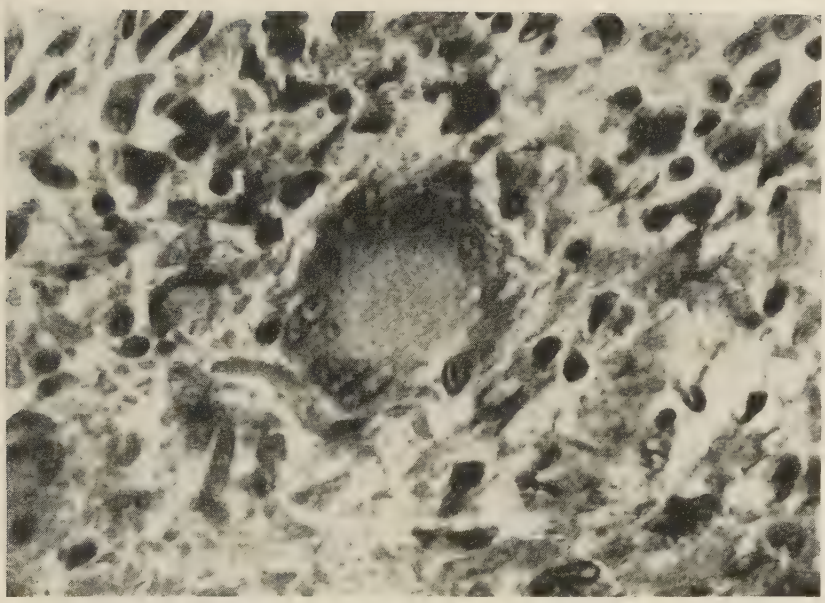

Abbildung 2b — 600fache Vergrösserung

Ein ganglienzellähnliches Element, das nach Art der Körnerzellen peripherer Ganglien von Tumorzellen umgeben wird.

Verocay glaubte, gegenüber *Knauss* (1898), dass Ganglienzellen in Neurinomen nicht praeexistent zu sein brauchen, sondern dass sie neu gebildet werden können als Zeichen der Vermehrung, des Wachstums und der Differenzierung embryonaler Neurocyten *(Held)* an anormaler Stelle, d. h. die Ganglienzellen hätten damit denselben Ursprung wie die übrigen Tumorzellen.

Zu welchem entwicklungsgeschichtlichen Zeitpunkt und von welcher Ursprungszelle diese nervenzellähnlichen Gebilde in meinem Tumor geschaffen worden sind, ihre Verteilung auch in die periphersten Geschwulstgebiete und ihre zwangslose Eingliederung in ihre Umgebung machen die Annahme der Praeexistenz im Ursprungsnerv des Tumors (Vorkommen von Ganglienzellen in normalem Nerv, s. *Dolgo-Saburow*, Vagus!) unwahrscheinlich und lassen an eine Neubildung glauben.

Scherer fand sogar Ansammlungen von lymphocytenartigen Rundzellen im Tumorgewebe. die er als Keimzentren betrachtete und in denen er die allmähliche Entwicklung solcher „Praeganglio-cyten" gesehen haben will.

In meinem Tumor kann ich diesen Befund nicht bestätigen. Beschriebenermassen kommen zwar häufig Rundzellhaufen vor, doch überall als eindeutiges Zeichen einer reaktiven Entzündung in Umgebung von Necrosen oder Blutungen.

Zur Frage nach dem Vorkommen von *Nervenfasern* im Tumor wurden Färbungen nach *Bielschowsky-Maresch* angestellt. Obwohl sich dabei hauptsächlich das Reticulum schwarz angefärbt hat, sind feinste, auf Neurofibrillen verdächtige Fasern im Tumorgewebe sichtbar, abgesehen von sicheren, auch bei Azanfärbung erkennbaren Nervenzügen in dem die Geschwulst umgebenden Bindegewebe. Irgendeine Beziehung zu den geschilderten ganglienzellartigen Zellen konnte auch hier nicht gefunden werden. Über eventuell von der Norm abweichende, morphologische Eigenschaften der Fasern, die etwa auf Degeneration oder Regeneration schliessen liessen, lässt sich keine Entscheidung treffen. Die Markscheidenfärbung nach *Schröder* aber, bei der es gleichzeitig zu einer ausgezeichneten Darstellung von Blut- und Entzündungszellen kam, zeigt hie und da im Tumor kommaartig gebogene, zu kleinen Häufchen versammelte, schwarze Marklinien, die zu knäuelförmigen Neurofibrillenansammlungen gehören dürften und die von *Bielschowsky-Pick*, *Borchardt*, *Verocay* u. a. als spärlicher Regenerationsversuch aufgefasst werden von seiten alter, praeformierter Axenzylinder. Die Bildung von Nervenfasern durch die Tumorzellen selbst wird von *Spielmeyer* (nach *Scherer*) angenommen, von den andern Autoren aber in den meisten Fällen abgelehnt.

Borchardt beschreibt bei einem stark strukturierten Neurinom zwiebelschalige Tumorzellschichtung um noch erhaltene, teils gabelförmig gespaltene Axenzylinder, die im Prinzip den Einrollungskugeln bei *Kirch* entspricht. Beide fanden sich in Neurinomgebieten vom Typus A *(Antoni)* und sind die Folge von Wirbelbildungen, wie sie in meinem Tumor nicht in derart hohem Grade ausdifferenziert sind.

Ins Gebiet der rhythmischen Strukturen bei Neurinomen gehört aber die zweite hier zu nennende Besonderheit meines Tumors:

Masson fasst die Neurinompalisaden als mehr oder weniger fortgeschrittener Versuch, *Meissnersche* Tastkörperchen nachzuahmen auf und nennt Tumoren, in denen sie vorkommen, „sensible" Neurinome, im Gegensatz zu „motorischen", in denen sie fehlen (nach *Scherer*). Solche „organoiden Bildungen" treten auf als die eben genannten mächtigen Palisadenknoten *(Borchardt, Kirch)* und den übrigen, weniger wirblig angeordneten, Palisaden zeigenden Gewebszüge, oder aber als kleine, lamellär-zwiebelschalenartig geschichtete Körperchen, die weitgehend Tastkörperchen ähneln.

Ratzenkofer sah solche Körperchen in einem Ellbogenneurinom einer 66jährigen Frau, das andererseits wegen grosser, epithelial an-

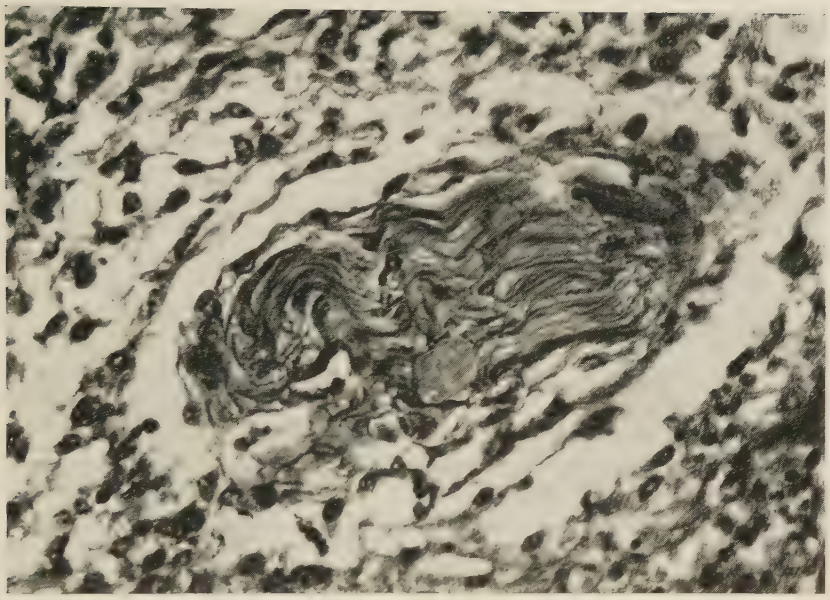

Abbildung 3 — 370fache Vergrösserung

Organoide Bildung nach Art eines Meissnerschen Tastkörperchens, bestehend aus parallel gelagerten, wellig verlaufenden Tumorfasern und ebenfalls parallel liegenden, abgeplatteten Kernen.

An Peripherie des Körperchens deutlicher Übergang der Fasern in das übrige Tumorgewebe.

geordneter Zellen interessiert. (Diese waren angefüllt mit vielen, nach der Auffassung des Verfassers, von den Zellen selbst produzierten Körnern und Schollen aus bei Einschlussfärbung nach *Feyrter* metachromasierendem Lipoid.)

Oberling beschreibt diese zwiebelschaligen Körperchen als „in polycyclische Haufen geformte Zellmassen, wobei die Tumorzellen und Fasern in Lamellen angeordnet sind, die wie die blättrigen Scheiden gewisser Tastkörperchen aussehen".

Scherer fand bei einer allgemeinen Neurofibromatose in einer elephantiastisch vergrösserten Hautfalte Konglomerate reiner Tastkörperchentumoren, wie sie erstmals *Brögli* in einem Rankenneurom beschrieben hat.

Für den Bildner dieser Körperchen wird die Schwann'sche Scheide gehalten.

In meinen Präparaten finden sich nun an einigen Stellen solche kleine, organoide Bildungen *Massons*, die ich punkto Aussehen den

Elementarkörperchen *Scherers* an die Seite stellen möchte (s. Virch. Arch., Bd. 292, S. 535).

Die auf Schnitt ovalen bis kreisrunden Gebilde bestehen aus erst bei stärkerer Vergrösserung deutlich sichtbaren, feinsten, mit Haemalaun-Eosin rosa gefärbten Fasern. Diese verlaufen, dicht aneinandergedrängt in der Längsachse der Körperchen und liegen vollkommen parallel. Dabei zeigen sie aber S-förmige Wellenbildungen. An den Körperchenpolen ziehen die Fasern meridianartig zusammen, wie bei denen *Scherers*, so dass zwiebelschalige Schichtung anzunehmen ist. Am Ende der Fasern kommt es zu deutlicher Aufspaltung in zwei oder mehr gabelförmig auseinanderweichende Faserästchen.

Im Verlauf der Fasern sind entweder ganz schmale, spindlige, oder auch mehr rundliche, mit den übrigen Tumorzellen in Form und Färbung übereinstimmende Kerne eingebaut.

Diese liegen ebenfalls mit ihren Längsachsen nebeneinander, so dass es innerhalb eines Körperchen zu Kernbändern kommt.

Die Umgebung der Körperchen bildet reticuläres Tumorgewebe, wobei die an die Körperchen angrenzenden Zellen entweder eine endothelartige Wandung bilden, oder aber, unter Abplattung der rundlichen Kerne mit ihren Fasern eindeutig in die parallelen Faserzüge der Körperchen übergehen.

Die Körperchen enthalten nur ganz wenig oder gar kein Kollagen und sind in den meisten Fällen gefässlos. Nur in einem Falle zieht eine feine Kapillare mitten durch die Fasermasse.

Bei der Jaune-solidefärbung erscheinen die Körperchen orange. Im *Bielschowsky*präparat ist wiederum, wie bei der Versilberung nach *Tibor*, hauptsächlich das Reticulum zur Darstellung gekommen, so dass deutlich nur ein Teil der Fasern schwarz abgebildet wird.

Als *vorläufige Diagnose* meines Falles möchte ich nun zusammenfassend feststellen:

Das äusserst zellreiche Tumorgewebe gleicht in seinem Aufbau aus spindligen Elementen auf den ersten Blick einem Spindelzellsarkom.

Besondere Strukturverhältnisse aber: Fischzugartiger Zellverlauf in feinster Fasermasse, Neigung zu sich durchkreuzenden Wellen- und Wirbelbildungen, abwechselnd mit reticulären Partien, syncytialer Aufbau, rosettenartige Kernhäufung um Nekrosen und Gefässe, besonders aber Entwicklung von ganglienzellartigen Elementen und Fasergruppierungen zu tastkörperchenähnlichen Bildungen deuten darauf hin, dass es sich bei der Geschwulst um

ein Neurinom

handelt.

Die wenigen klinischen Angaben, die ich von der Patientin erhalten konnte, passen sehr wohl zu dieser Diagnose:

Der wegen seiner ausgedehnten Verwachsungen mit der Umgebung nur zum Teil verschiebliche Tumor machte erst dann Symptome, als er seiner Grösse wegen Luft- und Speiseröhre zu komprimieren begann. Auch Allgemeinsymptome waren vorher nicht bekannt. Eigentliche Schmerzen haben nie bestanden, dagegen war die Geschwulst an einer Stelle druckempfindlich.

Die meisten Autoren, die grössere Neurinome und deren Klinik beschrieben haben *(Borchardt, Guleke, Sarroste)* weisen immer wieder darauf hin, wie erstaunlich geringe Krankheitssymptome den jeweiligen Operations- oder Sektionsbefunden gegenüberstehen können und dass dabei weniger das Neurinom selbst, als vielmehr seine Lokalisation die Hauptrolle spielt.

Auch das hohe *Alter* der Patientin spricht keineswegs gegen Neurinom. Wohl glaubte man zu Zeiten, da noch wenige Fälle zur Beurteilung standen (*Sommer* 1922, *Erb* 1923), das Neurinom sei eine Erkrankung der Jugend. Doch wurden in der Folge eine ganze Anzahl Neurinome alter Leute publiziert.

So stammt der wegen seiner hyalinen Bänder beachtliche Tumor *Hornigs* von einem 70jährigen Mann und der bei der Besprechung der Lokalisation noch zu nennende vierte Fall *Schairers* von einer 68jährigen Frau. Andere Beispiele für Neurinome in höherm Alter geben *Brandes* und *Denecke.*

Zschau berichtet über 214 Caudauntersuchungen an Leichen. Dabei waren in 24 Fällen Neurinome zu finden. Davon gehörten 23 zu Personen von über 50 Jahren. *Zschau* schliesst daraus, dass Neurinome gerade im höhern Alter besonders häufig seien. Er glaubt, angesichts der grossen Zahl von Neurinomen bei Leuten in jugendlichem oder mittleren Alter, dass eben diese Tumoren rascher wachsen als diejenigen alter Leute und infolge der daher früher auftretenden klinischen Erscheinungen auch eher entdeckt werden. Die im höhern Alter auftretenden Caudaneurinome sind nach seiner Meinung ausnahmslos klein und klinisch bedeutungslos.

Bauer fand bei 363 Neurinomen, von denen er 270 der Literatur entnommen hatte, in 19% Beteiligung von Leuten über 50 Jahren.

Alle diese Angaben scheinen mir deshalb von bedingtem Wert, weil sie lediglich das Datum der Tumorentdeckung, nicht aber den Beginn des Tumorwachstums auf Grund der vorher latent vorhandenen Entwicklungsstörung angeben.

Dass Neurinome schubweise, ja eventuell infolge eines traumatischen Reizes *(Voegeler, Guleke)* sich zu vergrössern pflegen, ist eine längst beobachtete Tatsache. Dabei zeigt mein eigener Fall, dass solche plötzlichen Wachstumsschübe auch in hohem Alter auf-

treten können, und zwar bei Tumoren, die wahrscheinlicherweise vorher nach der allgemeinen Wachstumsregel der Neurinome jahrelang als wohllokalisierte, sich kaum ausbreitende Neubildungen präsentiert haben.

Damit komme ich zur *Frage nach der Malignität.*

Klinisch bösartig war der Tumor sicher, hat er doch durch Kompression der Trachea und durch Umwachsung des rechten Hauptbronchus den Erstickungstod der Patientin bewirkt. Doch gibt es genug Beispiele von Neurinomen, die sich klinisch fatal auswirkten, ohne dass geweblich die geringsten bösartigen Veränderungen zu finden gewesen wären.

Die Diskussion, ob reine Neurinome im pathologisch-anatomischen Sinne maligne entarten können, indem die Tumorzellen einerseits in fremdes Gewebe infiltrieren können und anderseits imstande sind, auf irgendeinem Wege Metastasen zu setzen, ist trotz vielen Äusserungen namhafter Autoren noch nicht abgeschlossen.

Die meisten sind sich aber darüber einig, dass in allerdings seltenen Fällen die Geschwulst „aggressiv" *(Borchardt)* vorwachsen und anderes Gewebe durch Druck schädigen kann, wobei es sich nicht nur um eine der genannten Wachstumsschübe handelt, die ohne morphologische und strukturelle Änderungen im Tumoraufbau einhergehen können.

Vielmehr kommt es dabei zu der schon von *Verocay* beschriebenen sarkomähnlichen Struktur: Grosse, längliche Tumorzellen, meist nicht mehr in der bekannten Neurinomanordnung gelegen, mit unregelmässigen, eventuell hyperchromatischen Kernen, geben zu Verwechslungen mit polymorphzelligem Sarkom Anlass. Die fasrige Interzellularsubstanz tritt an Ausdehnung zurück *(Orzechowski).*

Beispiele für Recidive nach Entfernung solcher Geschwülste finden sich bei *Amacker, Guleke, Oberling.*

Starke Degenerationen mit Cystenbildung in solchen Fällen beweisen nach *Beckhowe*, dass das Tumorgewebe rascher vorwächst als das nicht mehr mitkommende Gefässsystem.

Bauer schildert fünf solcher, in jedem Lebensalter möglichen, sarkomähnlichen Neurinomfälle und fügt vier mit fraglicher derartiger Entartung bei.

Auch der vierte Fall *Baumeisters* mit seinen dichtgelagerten, rund-ovalen Kernen in gelbem, deutlich sichtbaren Protoplasma gehört hieher. Sehr starke Kernvermehrung fand auch *Henschen* bei einigen seiner Acusticustumoren. Und schliesslich sei hier schon *Orzechowskis* sarkomähnliches Vagusneurinom bei einem Fall von Neurofibromatose *Recklinghausen* erwähnt, auf den ich später zurückkommen möchte. Alle diese Fälle sind nicht zu verwechseln mit

den eventuell solitären, häufiger aber multiplen (*Recklinghausensche* Krankheit), meist peripher gelegenen Neurinofibromen oder Fibroneurinomen, deren mesodermaler Anteil sich jederzeit in Form eines echten, Metastasen bildenden Fibrosarkoms bösartig entwickeln kann.

Metastasenbildung reiner Neurinome aber wird in fast allen die Literatur überblickenden Arbeiten abgelehnt, so von *Borchardt*, *Esau*, *Henschen*, *Klose*, *Sarroste* und *Weiffenbach*.

Man glaubt vielmehr gerade im Fehlen echter Malignität eine Bestätigung der neurogenen Abstammung der Neurinome sehen zu dürfen, indem sie diese Eigenschaft z. B. mit den Gliomen gemeinsam hätten. *Orzechowski*, der im Jahre 1932 ausführlich über die bis zu diesem Datum erschienenen Neurinomarbeiten berichtete, kennt allerdings einen Fall *(Generisch-Westphalen)* von wahrer sarkomatöser Entartung eines sicheren Neurinoms mit Infiltration und Lungenmetastasen, hält aber diese Erscheinung für noch viel seltener als die vorher genannte, auch nicht häufige sarkomähnliche Zellvermehrung besonders der an sich schon zellreichen Partien grösserer Tumoren.

Dieser Auffassung gegenüber stehen aber einige, aus neuerer Zeit stammende Berichte von angeblich echter Metastasierung neurinomatöser Substanz, ausgehend von Solitärtumoren:

Zunächst fand *Denecke* bei einer 53jährigen Frau in den Muskelschichten des Duodenums ein typisches, reines, solitäres Neurinom mit Neigung zur Hyalinbildung im interzellulären Fasernetz und mit häufigen Rundzellansammlungen. Daneben eine kindskopfgrosse Lebermetastase von prinzipiell gleichem Aufbau. Die Kerne waren dort etwas vermehrt, kürzer, abgerundeter und in der Grösse sehr unterschiedlich. Die Fasern färbten sich mit van Gieson gelb und waren kaum mit Bindegewebe vermischt. Einzelne Zellen zeigten hochgradige Atypie und Riesenkernbildung.

Der Verfasser hält ein gleichzeitiges Nebeneinanderbestehen beider Tumoren für unwahrscheinlich und glaubt an wahre Metastase bei nur geringer maligner Entartung im geweblichen Aufbau.

Als zweites Beispiel schildert *Denecke* ein riesiges Magenneurinom bei einer schon 69jährigen Frau. Der kapillarreiche, cystische Tumor zeigte beginnende Verkalkung. Auch hier kam es zu mehreren, sehr grossen und rasch wachsenden, stark nekrotischen Lebermetastasen mit derartiger Zellatypie, dass die Diagnose auf Sarkom gestellt werden müsste, fänden sich nicht doch an einigen Stellen typische Neurinomgebiete. Der Verfasser weicht insofern von der Meinung anderer Autoren ab, als er die solitären Neurinome aus fertigen Schwann'schen Zellen und nicht aus polyvalenten Elementen früherer Entwicklungsstufe entstehen lässt, weil er in seinen Fäl-

len nie Beteiligung von ganglienzellartigen Gebilden gefunden hat. In Anbetracht der vielen derartigen, mit dem übrigen Tumor eng verbundenen Zellen meines Falles möchte ich diese Ansicht nicht teilen.

Ein weiteres Beispiel für Metastasenbildung findet sich bei *Fromme* und *Wachs*. Dabei handelt es sich um ein solitäres Neurinom des Bauchsympathicus. Der aus sicherem Neurinomgewebe bestehende retroperitoneale Tumor war mit der hinteren Magenwand verwachsen und war stark oedematös aufgelockert und zeigte oft die auch schon von *Verocay* beschriebene Ähnlichkeit mit Schleimgewebe.

Nach komplikationsloser Radikaloperation wurde schon nach einem Jahr ein kindskopfgrosses, aus dem retroperitonealen Raum ins Dünndarmmesenterium einwachsendes, inoperables Recidiv entdeckt. Eine angeschwollene, von der grossen Magenkurvatur entfernte Lymphdrüse ergab, ebenso wie eine Probeexcision aus dem Recidiv, das eindeutige Bild eines Neurinoms.

Ebenfalls ein bösartiges Magenneurinom mit Leber- und Lymphdrüsenmetastasen wird von *Neri* mitgeteilt.

Dass die Bösartigkeit der Neurinome gerade im höhern Alter auftreten kann, zeigt ferner *Brandes*. Bei einer 73jährigen Frau war im linken Oberschenkel ein über faustgrosser Tumor gewachsen, dessen spindelförmige Zellen Palisadenstellung zeigten und andererseits oft zu epithelialen Nestern angeordnet waren. Metastasen fanden sich in Lymphknoten und in einer Lunge.

Auch dieser Tumor wird als metastasierender Abkömmling der Schwannscheide aufgefasst.

Chiodi referiert über ein malignes, subpleural im rechten Unterlappen gelegenes Neurinom, das in linker Lunge, Pankreas und in den Nebennieren Metastasen gesetzt hat. Der Verfasser nimmt hypothetisch an, der Primärtumor habe sich bei seiner Ausbreitung entlang den Fasern des Sympathicus fortentwickelt.

Pazzagli (nach *Bauer*) bespricht das Problem der malignen Umwandlung der Neurinome an Hand eines infiltrierenden Neurinoms der rechten Brustwand bei einer 24jährigen Patientin. Als Ausgang kam ein Intercostalnerv oder der Phrenicus in Frage. Metastasen fanden sich in der Pleura.

Fittipaldi (nach *Bauer*) sah ein Neurinom des Nervus ulnaris mit atypischen Zellen und vielen Kernteilungsfiguren. Es infiltrierte Gefässwände und hatte ebenfalls Metastasen gesetzt.

Schliesslich diskutiert *Niosi* ein bösartiges Prostataneurinom und gibt eine Einteilung der gut- und bösartigen Neurinome, wobei er in der letzteren Gruppe Tumorformen mit typischer Neurinomstruktur und solche mit sehr verlängerten Kernen von Geschwülsten mit plumpen Kernen und sogar Riesenzellen abtrennt.

Schon aus dem Sektionsbericht geht hervor, dass sich *mein eigener Tumor* nicht nach Art aller gutartigen Neurinome samt seiner bindegewebigen Kapsel entfernen, oder wenigstens aus ihr enucleieren liess, sondern dass er derart mit seiner Umgebung verwachsen war, dass man ihn nicht als Ganzes aus ihr herausheben konnte.

Auch erkennt man makroskopisch an der Peripherie des Tumors, dass die mehr cranial gelegenen Partien von straffer Bindegewebskapsel umgeben sind, die gegen den rechten Lungenhilus vorgewachsenen aber sich ohne deutlichen Abschluss mit Geweben vermischen, die ursprünglich sicher nicht zu der Tumorsphäre gehört haben. Mikroskopisch wird dieser Befund bestätigt durch Stellen, in welchen Tumorgewebe eindeutig infiltrativ in lockeres, normale Gefässe, Nerven und sympathische Ganglien enthaltendes Bindegewebe vorwächst.

Der sarkomähnliche Zellreichtum, die Unterschiedlichkeiten in Kerngrösse und Chromatingehalt, die ausgesprochene Zellpolymorphie sowie der für ein Neurinom beträchtliche nekrotische Zerfall sprechen ebenfalls dafür, dass das Umwachsen von Luft- und Speisewegen nicht als Aggression eines an sich völlig gutartigen Tumors, sondern eben als echte Infiltration anzusehen ist, auch wenn die Oesophag- und Trachealwandungen selbst, ausser durch Kompression nicht in Mitleidenschaft gezogen worden sind.

Ich glaube also bei meinem Tumor von *echter Malignität* sprechen zu können, *trotz dem Fehlen von Metastasen.*

Besondere Kernfärbungen zeigten das Vorhandensein weniger, aber zum Teil atypischer Mitosen. Amitotische Kernteilung wurde dagegen nicht beobachtet.

Die starke Abmagerung der Patientin möchte ich nicht als echte Tumorkachexie im Sinne einer Toxinwirkung, sondern eher als Folge von Ernährungsschwierigkeiten auffassen.

Und nun zur *Frage der Lokalisation:*

Weder am obern Tumorpol, noch in Fortsetzung der gegen die Brustorgane vordringenden Geschwulstknoten war bei der nach gewohnter Methode vorgenommenen Sektion, wobei die Geschwulst zusammen mit den Halsorganen der Leiche entnommen wurde, ein Übergang in einen Nerven sichtbar. Dies braucht bei dem starken Tumorzerfall nicht zu verwundern und spricht um so weniger gegen die gestellte Diagnose, als schon sehr viele solitäre Neurinome geschildert worden sind, die einen Zusammenhang mit dem zugehörigen Nerv vermissen liessen.

Die Lage der Geschwulst in der Tiefe des innern Kopfnickerrandes, an der Seite von Trachea und Oesophag einerseits, der

Carotis com. andererseits gibt aber Berechtigung, als Ausgangsnerven

den rechten Vagus

anzunehmen. Klinisch spricht dafür die Heiserkeit, welche bei der Patientin bestanden hat.

Gegen eine Wucherung eines sympathischen Nerven oder eines Halsganglions spricht, abgesehen von dem meist tieferen, der Wirbelsäule angelagerten Standort dieser Gebilde, der schon erwähnte mikroskopische Befund von völlig normal gebauten, gut abgekapselten sympathischen Ganglien, in breiter Zone lockeren Bindegewebes gelegen, in das der Tumor nach der Tiefe zu aggressiv vorwächst.

Damit schliesse ich meine beschreibenden Ausführungen und stelle die *endgültige Diagnose* des in Frage stehenden Tumors auf:

Infiltrierendes, solitäres und reines Neurinom des rechten Vagus, mit vielen regressiven Veränderungen.

Neurinome werden heute für die häufigsten Nerventumoren gehalten *(Oberling)*. Sie können überall, von ganz kleinem Nervennetz oder von grösserem Nervenstamm ausgehend, multipel oder isoliert vorkommen. Trotzdem ist ihr Sitz nicht für jeden vegetativen oder somatischen Nerven nachgewiesen.

Solitär finden sie sich am Hals weit seltener als z. B. an den Extremitäten (Medianus) oder gar an der Hirnbasis (Acusticus) und untern Rückenmarkwurzeln (Cauda equina).

Fragen wir nun die *Literatur* nach *solitären, neurinomatös oder andersartig gebauten Tumoren des Vagus*, so finden sich meines Wissens nur *folgende beschriebene Fälle:*

Zunächst seien die Tumoren genannt, die aus Zeiten vor der Bildung des Neurinombegriffs stammen. Dabei ist zu bedenken, dass, wie es schon *Verocays* Ansicht war, viele früher als Fibrome oder als Ganglioneurome aufgefasste Geschwülste heute als Neurinome angesehen werden müssten.

Aus dem Jahre 1831 stammt der Bericht *Bignardis*, der bei einer alten Frau beidseits die Vagi durch ganglionförmige, ovale bis erbsengrosse Stamm- und Astknoten verändert fand.

Ebenso fand im Jahre 1882 *Témoin* bei einem Fall multiple, knotenförmige Schwellungen am Halsteil beider Vagi.

Ob es sich bei diesen zwei Angaben wirklich um alleinige Beteiligung der Vagi gehandelt hat, bleibt unsicher. Ich möchte daran zweifeln, weil ich doppelseitige Vagusveränderungen sonst nur bei ausgesprochener Neurofibromatose *Recklinghausen* gefunden habe.

1871 schilderte *von Bruns* in einer Arbeit über das Rankenneurom bei einem 33jährigen Manne einen seit 6 Jahren bestehenden, kindskopfgrossen, von Unterkiefer bis zur Clavicula reichenden Tumor an der linken Halsseite, der Heiserkeit, Atembeschwerden und gegen die linke Achsel ausstrahlende Schmerzen erzeugte. Bei der Operation fand sich die Geschwulst in den Vagusstamm eingebaut. Die Exstirpation des Tumors gelang, jedoch starb der Patient 10 Tage nachher an einer Carotisblutung. Als Diagnose wird Neurom angegeben.

Benda referierte 1904 über ein inoperables Ganglioneurom des rechten Vagusstammes, das viele Ganglienzellen und marklose Fasern enthielt. Als Ursprung nimmt der Verfasser ein Vagusganglion an.

Anderseits berichtete *Verrot* 1907 über die Resection eines eingekapselten, einseitigen, hühnereigrossen, primitiven Vagustumors, den er für ein Fibrosarkom hielt, während *Semel* 1911 ebenfalls einen pflaumengrossen, ziemlich harten, verschieblichen Vagustumor am Hals operierte. Auch hier wurde die Diagnose auf Fibrosarkom gestellt.

Zum Vergleich mit meinem eigenen Fall sind die nun folgenden neueren Berichte von grösserem Interesse als die bisher genannten.

So fanden die japanischen Forscher *Sekiguchine und Oijer* im Jahre 1926 bei einem 39jährigen Mann, ohne Anzeichen von allgemeiner Neurofibromatose, im rechten seitlichen, oberen Halsteil, in der Tiefe des vorderen Sternocleidomastoideusrandes einen derben, glatten, taubeneigrossen, länglichen, unter der normalen Haut nach medial und lateral gut verschieblichen Tumor. Subjektive Beschwerden fehlten anfangs, nur bei Druck auf den Tumor erfolgte jeweils starker Hustenreiz. Später machten spontane Hustenanfälle und Schwindelgefühl die Operation des seit drei Jahren bestehenden Tumors nötig. Bei der Operation fand sich der Tumor im Vagusstamm eingelagert, so dass er zusammen mit einer beträchtlichen Nervenstrecke reseciert werden musste. Postoperativ ergab sich als einzige Ausfallserscheinung die Lähmung des rechten Stimmbandes. Die Hustenanfälle traten nicht mehr ein. Weder Recidivierung noch Metastasenwuchs.

Histologisch wird der Tumor als ein knotig aufgebautes, wohlabgekapseltes „Neurinoma sarcomatodes" beschrieben: Fibromähnliche Zellen ohne sichtbares Protoplasma, miteinander durch feine Fasern zu parallelen Strängen geordnet. Die Kerne teils kurz, chromatinarm, teils länglich schlank oder endlich lymphocytenähnlich. Alle drei Arten werden als verschiedene Wachstumsstadien ein und desselben Tumors aufgefasst, was wohl Veranlassung zur Bezeichnung „sarcomatodes" gegeben hat, die mir wegen Mangel an aggressivem Wachstum in diesem Falle nicht berechtigt erscheint.

Kernbänder waren deutlich ausgebildet. Die Verfasser glauben, dass dort, wo sich Kernreihen besonders weit voneinander entfernt finden, besonders leicht Nekrosen auftreten können. Als besondere Regressionserscheinungen werden kleine, faltenreiche Cysten beschrieben, deren Wand von zylindrischen Tumorzellen gebildet wurde. Das Protoplasma dieser Zellen war deutlich von Fibrillen durchsetzt. Die Vagusfasern verliefen im Tumor auseinandergedrängt, in bindegewebigen Septen. Auch die Gefässe lagen, wie bei meinem Tumor, zur Hauptsache im Stützgewebe. Das Tumorgewebe dagegen war auch gefässarm und nur von feinen Kollagenfasern begleitet. Auch wurden de- und regenerierte Nervenfasern gefunden, ganglienzellartige Gebilde fehlten.

Als wichtiges und nach der Auffassung der Verfasser erstmalig beobachtetes Moment fanden sich beim Übergang des Vagus in den Tumor viele amputationsneuromähnliche Nervenbündel, in welchen deutliche Hypertrophie der Schwanns'chen Scheiden zu bemerken war. Mehrreihige Zellmäntel umgaben die Axenzylinder einerseits und gingen andererseits kontinuierlich ins Tumorgewebe über.

Diese Vermehrung der Schwann'schen Zellen des in den Tumor übergehenden Nervs hat aber schon *Berblinger* (1914) bei einem, spinale Hemiplegie verursachenden, solitären Neurinom der siebten, hinteren (!) Cervicalwurzel beobachtet. *Verocay* selbst fand wohl Kernvermehrung in der Schwann'schen Scheide, jedoch nur in tumorfreien Nervenbezirken.

Einen ebenfalls gutartigen, wegen seiner klinischen Erscheinungen interessanten Tumor schildert *Denecke*.

Bei einem 36jährigen Mann, der im zweiten Lebensjahr ein Schädeltrauma erlitten hatte, kam es zu einer langsam, aber stetig zunehmenden Wucherung an der rechten Halsseite.

Von diesem, etwa nussgrossen, runden, gut abgrenzbaren und beweglichen, aber druckempfindlichen Tumor aus kam es zu immer häufigeren reflexogenen Epilepsieanfällen, denen jeweils eine sensible Aura in der rechten Halsseite vorausging.

Bei der Operation lag der Tumor zwischen Vena jugularis und Carotis, eingescheidet in die auseinandergedrängten Fasern des Vagus. Längsspaltung und Exkochleation führte zu rechter Recurrenslähmung, die sich aber im postoperativen Verlauf zurückbildete. *Denecke* bezeichnet das stark oedematös durchtränkte, vereinzelt markhaltige Fasern enthaltende Geschwulstgewebe als Neurofibrom. Es ist dies der zweite isolierte Vagustumor, der dem Verfasser bekannt war. Auch er hält diesen Befund für eine ausserordentliche Seltenheit.

Das grösste Vagus-Neurofibrom findet sich bei *Schairer* angeführt. Es wird gezeigt, dass zwar solitäre Mediastinalneurome als

Wucherung der Rückenmarkswurzeln, des Grenzstrangs oder der Intercostalnerven auftreten, aber nur selten vom Vagus ausgehen. Bei einer 68jährigen Patientin wurde ein solcher seit 5 Jahren festgestellter, mehrfach vergebens bestrahlter Mediastinaltumor operativ angegangen: Es wurde ein über mannskopfgrosses Tumorstück aus dem rechten obern Thoraxraum entfernt. Tags darauf starb die Patientin an Collaps. Die Sektion ergab ein derbes, knolliges, grauweisses, immer noch hühnereigrosses Tumorreststück, das in Höhe der Thoraxappertur mit dem rechten Vagusstamm verwachsen war. Dieser war proximal der Geschwulst gegenüber der linken Seite verdickt. Histologisch wird ein gutartiges Neurinom beschrieben. Palisaden waren nur angedeutet, Ganglienzellen oder Nervenfasern fehlten. Die diffuse Verdickung des proximalen Vagusstumpfes erwies sich als an sich gutartiges zentralwärts gerichtetes Fortschreiten des Tumors im Nerv, was aber als sichere Ursache mancher beobachteter Neurinomrecidive nach mangelhafter Exstirpation anzusehen ist. Als Nebenerscheinung fanden sich beidseits in den Nierenrinden mehrere kirschkerngrosse, gut begrenzte Lipangiomyome, also Mischtumoren, deren Ursprung ebenfalls in entwicklungsgeschichtlicher Fehlbildung zu suchen ist. Schon *Verocay* hat darauf hingewiesen, dass sich die speziell das Nervensystem betreffende Entwicklungsstörung, die sich in der Ausbildung von Neurinomen, Neurofibromen, Gliomen äussert, öfters kombiniert mit solchen anderer Systeme (Endotheliome). Weitere Beispiele dafür gibt *Siegmund*, der eine Neurofibromatose kombiniert mit Spaltbildungen in Wirbeln, d. h. abortive Rachischisis ant. mit Duralhernien beobachtete. Ferner sei hier auf den zweiten, später zu zitierenden Fall *Schairers* verwiesen.

Klinisch hatte der Tumor derart starke Rückenschmerzen verursacht, dass ein Jahr vor der Hauptoperation die hintern Rückenmarkswurzeln von C5-Th5 durchtrennt wurden, was aber nur vorübergehende Besserung brachte. Schliesslich zeigt der Fall als einer von vielen, dass sich Neurinome auch durch ausgiebige Röntgenbestrahlung kaum verändern lassen.

Weiterhin beschreiben *N. Sinakevic* und *Sinakevic jun.* ein solitäres und benignes Neurinom, das sie samt dem damit verbundenen Vagus resezierten. Der Tumor reichte von der Schädelbasis bis zum untern Pol der Schilddrüse, mit der er aber nicht verwachsen war. Klinisch äusserte sich auch dieser Tumor durch Hustenanfälle. Nach der Operation traten vorübergehend Stimmbandlähmung und Bradycardie auf. Histologisch zeichnete sich der Tumor durch besonders grossen Gehalt an Nervenfasern aus.

Von einem Ast des Vagus ging das Neurinom *Gordon Taylors* aus. Es entwickelte sich, schubweise wachsend am Hals eines

27jährigen Mannes derart, dass die Carotis seitlich verdrängt und die Tonsille bis zur Mittellinie verschoben wurde. Auch hier wurde vergebens bestrahlt. Ausser 3 schweren Dyspnoe-Anfällen brachte die Operation keine Komplikationen.

Bei *Scherer* wird eine Zusammenstellung solitärer Neurinome von *F. Skubiszewski* (poln.) angeführt, darunter sich ein solitärer Vagustumor befinden soll.

(Schliesslich fanden die Amerikaner *Murray, Stout und Bradly* zwei abgekapselte Vagustumoren, für deren Ausgangspunkt sie ebenfalls die Schwann'schen Zellen annahmen, und *Serafini G.* beschreibt ebenfalls ein solitäres Vagusneurinom. Leider konnte mir der Zeitumstände wegen in diesen beiden Fällen die nötige Literatur nicht verschafft werden.)

Hingegen soll hier noch ein solitärer Tumor genannt werden, bei dem, wie bei meinem eigenen Fall, ein direkter Zusammenhang mit dem Vagus nicht festgestellt wurde. Aus klinischen Gründen jedoch muss diese Geschwulst als Wucherung dieses Nerven, resp. dessen Bindegewebescheide angesprochen werden. Es handelt sich um ein Myxom an der linken Halsseite bei einem 54jährigen Mann, mitgeteilt von *Shimizu*. Nach ständigem Wachstum innert 20 Jahren war der Tumor kindskopfgross und verursachte Hustenanfälle, so dass die Operation nötig wurde. Dabei musste man sich wegen der grossen Blutungsgefahr aus den dilatierten Halsvenen und wegen Verwachsung der Tumorkapsel mit der Muskulatur darauf beschränken, intrakapsulär zu enucleieren und die Kapsel teilweise zu excidieren. Die glatte, weiche und pseudofluktuierende Geschwulst war nach medial und lateral verschieblich, was zum voraus für Nerventumor sprach. Druck auf den Tumor gab starken Hustenreiz. Die Trachea fand sich auch hier deutlich komprimiert. Postoperativ kam es nach vorübergehender totaler Aphonie zu bleibender Heiserkeit. Bei der laryngologischen Untersuchung sah man vollständige Lähmung des linken Stimmbandes.

Histologisch fanden sich wenige, spindlige oder sternförmige Zellen in grossen Abständen. Der Tumor war sehr gefässreich; faserige, von den Zellen ausgehende Fortsätze bildeten ein lockeres Gewebe. Haemalaun-Eosin färbte nur teilweise, durch Mucikarmin wurde das Gewebe livid rot.

Soweit die solitären Vagustumoren. In einer zweiten Gruppe sollen nun Vagusneurinome angeführt werden, deren Träger an allgemeiner Neurofibromatose litten. Die Mitbeteiligung des Vagus an der *Recklinghausenschen* Krankheit besteht meist in multiplen, kleinen intrathoracalen Knötchen, deren histologischer Aufbau oft einem reinen Neurinom entspricht, aber auch dem der peripheren

Hautknoten ähnlich sein kann, so dass dann die Tumörchen als Fibroneurinome *(Verocay)* zu bezeichnen wären.

Sie machen meist keine Symptome, finden sich oft als Zufallsbefund und kommen daher sicher häufiger vor, als hier angeführt werden kann.

Bei dem für die ganze Neurinom-Diskussion wichtig gewordenen Musterbeispiel *Verocays* war beidseits der Vagusstamm durch 2—3 nebeneinanderliegende bräunlichgraue Knötchen verändert, zwischen denen die Nervenfasern durchschimmerten. Dazu war der linke Recurrens auf die Strecke von 3 mm knotig verdickt. Mikroskopisch wurden in diesem kleinen Tumor viele grosse, multipolare Ganglienzellen gefunden.

Zum Vergleich zitierte *Verocay* an dieser Stelle *Posthumus*, der ebenfalls in einem Vagustumor und einem solchen des Nervus cruralis bei einer *Recklinghausenschen* Krankheit zahlreiche Zellen fand, die als sympathische Ganglienzellen, gelegen in einem gemischten Nerv angesehen wurden.

Auch führt *Verocay* den Fall *Mosse-Cavalié* an, wo sich in schleimartigem Neurinomgewebe eines Vagusstammknötchens viele Mastzellen fanden.

Unzählige kleine Knötchen hafteten an beiden Vagusstämmen und deren Ästen beim ersten Fall *Schairers*, der eine Neurofibromatose schildert, die neben starken zentralen Veränderungen die Eingeweidenerven besonders bevorzugt hat. Histologisch waren die Knötchen gutartig, wiesen ab und zu Ganglienzellen auf.

Baumeister beschreibt in seiner Dissertation ein fast nussgrosses Knötchen am linken Vagus, dem Oesophag angelegen. In weiteren Neurinomen, die sich im Plexus *Auerbach* des Magendarmkanals befanden, lagen viele Ganglienzellen, die von Körnerzellen umgeben waren.

Knaus wandte sich 1898 gegen die Verallgemeinerung der Auffassung der Tumoren der *Recklinghausenschen* Krankheit. Er fasste die Nervengeschwülste als echte amyeline Neurome, speziell des Sympathicus auf und zitiert 2 Fälle *(Nélaton, Wegner)* von Mitbeteiligung der Vagi. Als Ursprung der Geschwülste hält der Verfasser die schon damals beobachteten, im Gegensatz zu *Verocay* als praeexistent aufgefassten Ganglienzellen.

Anderseits fanden 1903 *Hennenberg* und *Koch* Vagusmitbeteiligung, lehnten aber die neurogene Entstehung ab.

Ferner wurden solche Knötchen geschildert bei *Kirch* (nach *Eichhoff*), als Beispiel für einen der wenigen Fälle multipler reiner Neurinome von Typus A+B in der Peripherie. Die Haut war dabei unverändert.

Als Beispiel für den Zusammenhang von Neurofibromatose zu umschriebenem Riesenwuchs dient der wegen seiner organoiden Bildungen in einer neurofibromatösen Hautfalte schon zitierte Fall *Scherers*. Es wird die Frage gestellt: Worin besteht der Einfluss des Neurinoms auf die Funktion des ergriffenen Nerven und damit aufs Erfolgsorgan? Gibt es Riesenwuchs wegen Neurinom?

In diesem Fall hat die Entwicklungsstörung ausschliesslich periphere Nerven betroffen und sogar darüber hinaus Erfolgsorgane ergriffen. Gehirn- und Rückenmark sind verschont geblieben.

Beide Vagi waren in Hals- und oberem Brustteil kleinfingerdick und diffus verdickt. Oberhalb der Bifurcation aber waren sie mit vielen rosenkranzartigen Anschwellungen besetzt. Ebensolche Verdickungen wiesen auch die Grenzstränge auf, doch in wesentlich geringerem Ausmasse. Alle diese weichen Anschwellungen bestanden aus mit *van Gieson* gelb gefärbtem Fasergewebe. Andererseits entsprachen speziell die diffusen Nervenverbreiterungen im Aufbau den harten, subcutanen, in der Hauptmasse aus feinfasrigem, collagenem Bindegewebe aufgebauten Hautknoten.

Interessant bei diesem Fall sind nun die Veränderungen an Oesophag und Magen: Die ganze Wandung der Speiseröhre war mächtig verdickt und mass im untern Teil 9 mm Durchmesser, wobei 6 mm die Muskulatur betrafen. Ebenso hypertrophiert war die Magenwandung, die Schleimhaut zeigte dort alte und frische Ulcera. (Der Patient ist an Magenblutung gestorben.) Der Darm war normal gebaut. Histologisch fand sich alleinige Verdickung der Muscularis propria. Der Verfasser möchte diesen partiellen Riesenwuchs wegen Fehlen morphologischer Ausfallserscheinungen an den durch die Vagusknoten ziehenden Axenzylindern eher für Reizfolge als für ein Zeichen der Funktionsschädigung des Vagus durch die Neurinombildungen ansehen. Unklar scheint mir, weshalb solche Muskelhypertrophien nicht öfters vorkommen? (In meinem Tumor waren Oesophag und Magen normal gebaut.) Andererseits beschreibt *Etzel* 8 Fälle von Megaoesophagus, bei denen die Vagi normal gebaut waren. Die Ursache der Störung wird in veränderter Funktion des *Auerbach*-Plexus gesucht.

Nur selten erreicht bei einer Neurofibromatose ein Vagustumor diejenige Grösse, wie wir sie bei den Solitärtumoren getroffen haben.

Siebner operierte bei einem 34jährigen, neurofibromatös erkrankten Mann einen seit elf Jahren bestehenden Tumor an der rechten Halsseite, der aber in den letzten Monaten an Umfang zugenommen hatte. Druck auf den Tumor erzeugte mässig starken Hustenreiz. Die Stimme des Patienten war klar. Der gänseeigrosse Tumor war glatt, derb und lag in den Vagusstamm eingekapselt. Zerren an der Geschwulst verursachte Hustenanfall, Erstickungsgefahr und Tachy-

cardie. Ferner traten Zahnschmerzen rechts und Schmerzen im rechten Zwerchfell auf. Die Resection erfolgte unterhalb des Nervus laryngeus sup. Auch hier war eine Nervennaht wegen der grossen Abstände der Nervenstümpfe unmöglich, so dass postoperativ eine Lähmung des rechten Stimmbandes bestand. Andere Ausfallserscheinungen stellten sich nicht ein.

Dieser Fall hat mit dem meinigen die bei solcher Ausdehnung des Tumors auffallend lang dauernde Symptomlosigkeit gemeinsam. Es fanden sich vor der Operation weder Reiz- noch Lähmungserscheinungen, obwohl die Geschwulst anscheinend alle Nervenfasern gleichmässig befallen hatte. Als einziges Merkmal einer rechtsseitigen Vagusschädigung mag die Tatsache gelten, dass der Patient häufig an einer rechtsseitigen Bronchitis gelitten hatte.

Beachtenswert sind auch die Operationskomplikationen in diesem Fall: Zerrung am Nerv erwies sich als weit gefährlicher als einseitige Durchschneidung, die wohl Störung der Stimme erzeugte, Herz oder Lungen aber unbeschadet liess.

Histologisch bestand der Tumor peripher aus kernreichen, an den Bau der Hautknoten erinnernden Faserbündel mit wenig Wirbeln und nur angedeuteten Palisaden, während in zentralen Partien das Gewebe faserreich, meist hyalin verändert war, wobei die oft gruppiert gelagerten Kerne als grosse, verklumpte, eben noch längs ovale Chromatinmassen imponierten.

Wichtig ist, dass auch hier Ansammlungen von zwiebelschalig geschichteten Kernen in feinstem Faserwerk geschildert werden. Im ganzen glich die Geschwulst mehr einem peripheren Neurofibrom, als einem solitären Neurinom.

Ein Vagustumor, der dem meinen ähnlich erscheint, findet sich bei der von *Orzechowski-Novicki* beschriebenen Neurofibromatose, die ausser der Peripherie fast alle Hirnnervenwurzeln ergriffen hatte. Dabei zeigten die Hauttumoren typische Neurofibromstruktur, die Hirnnervenknoten waren rein neurinomatös gebaut. Aber ein in Höhe der Carotisverzweigung liegender, 3 cm langer Vagustumor wies eine andere histologische Bauart auf: er war glatt, grauweiss, haemorrhagisch zerfallen, aber scharf gegen die Umgebung begrenzt. Sein mannigfach strukturiertes Gewebe zeigte sarkomähnlichen Zellreichtum in weniger, interzellulärer Substanz.

Die Verfasser lehnen es ab, bei diesem Tumor, der, wie alle übrigen eine Wucherung von Schwann'schen Gewebe + Bindegewebe darstellt, von sarkomatöser Entartung zu sprechen und wollen lieber Neurinoma sarkomatodes *(Verocay)* als Bezeichnung beibehalten.

Interessant ist bei diesem Fall ferner, dass die Verfasser in scheinbar normalen Nerven plötzlich Herde von Wucherung der Schwann'schen Zellen entdeckten.

Klinisch meinem Tumor nahestehend ist der Bericht von *Herxheimer* und *Roth*. Ein kleines Knötchen an der linken Halsseite in Höhe der Thyreoidea wuchs plötzlich und innert kurzer Zeit zu faustgrossem, die Trachea komprimierendem Tumor, so dass tracheotomiert werden musste. Zur Exstirpation war der Allgemeinzustand des Patienten zu schlecht. Die Sektion ergab, dass der subcutan gelegene Halstumor nach der Tiefe führte und in Zusammenhang stand mit einem grossen, über der linken Lungenspitze gelegenen Tumor, dessen Ausgang nicht sichergestellt werden konnte.

Rechts dagegen bestanden multiple Vagusknötchen.

Histologisch entpuppten sich alle Tumoren als Neurofibrome, der grosse Halstumor aber war in Sarkom übergegangen und hatte bereits Lungenmetastasen gesetzt. Von einer Mitbeteiligung der Schwanns'schen Scheide konnte in diesem Falle nichts festgestellt werden.

Den Abschluss dieser Reihe von Vagustumoren bei Neurofibromatose möge der von *Hamperl* berichtete Fall bilden:

Eine 39jährige Frau starb ebenfalls an Erstickung wegen eines grossen, vom Vagus ausgehenden Mediastinaltumors bei *Recklinghausenscher* Krankheit. Trachea und rechter Hauptbronchus fanden sich bei der Sektion spaltförmig verengt. Beide Vagi waren mehrfach knotig verändert, der grosse Mediastinaltumor ging vom rechten Vagus aus.

Histologisch bestand er aus mässig dicht liegenden, spindligen Zellen, in unregelmässigen Strängen angeordnet. Die Kerne waren gross, oval, chromatinarm. Die *van Giesonfärbung* zeigte derbes, jede Zelle umspinnendes Bindegewebe. An den Tumorrändern schloss die Geschwulst unscharf ab. Irgendwelche an Neurinom erinnernde Gewebsstrukturen fehlten.

Es fanden sich ferner zwei Lungenmetastasen.

Hamperl stellt die Diagnose auf Spindelzellsarkom des rechten Vagus bei einer *Recklinghausenschen* Krankheit, die nirgends reine Neurinome hat entstehen lassen.

Soweit die Tumoren des Vagus.

Die meisten solitären Neurinome am Hals gehen von den *Rückenmarkswurzeln* aus (siehe Diss. *Amacker*).

Solitäre Neurinome, die *retropharyngeal* liegen, werden meist dem *Sympathicus* zugeschrieben. Oft ist ein direkter Zusammenhang mit dem Grenzstrang ersichtlich (*Askanazy*, zit. nach *Krumbein*, *Borchardt*, *Amona*, *Diebold*, *Freifeld*, *Gibbert*, *Lüscher*, *Magarinos Torres* u. a.). Bei der allgemeinen Neurofibromatose ist die Mitbeteiligung des Halssympathicus eine häufige Beobachtung, als solitäre Nervenscheidentumoren kommen die Sympathicusneurinome am Hals ebenfalls nur selten vor.

Zusammenfassung

Es wurde berichtet über ein reines, solitäres, deutlich infiltrierendes Neurinom an der rechten Halsseite einer 81jährigen Frau, das durch Kompression der Trachea zum Erstickungstod geführt hatte.

Histologisch fielen im besonderen organoide Bildungen auf. Als Ausgangspunkt ist der rechte Vagus anzusehen.

Ein Vergleich mit der einschlägigen Literatur zeigte, dass dieser Fall in bezug auf den histologischen Befund, sowie auf die Lokalisation eine grosse Seltenheit darstellt.

Für die freundliche Überlassung von Sektionsmaterial und Krankengeschichte meines Falles sei an dieser Stelle Herrn Prof. Dr. A. Werthemann (Pathol. Institut, Basel) und Herrn Dr. A. Berger (Kant. Krankenanstalt Liestal) bestens gedankt.

LITERATURVERZEICHNIS

Amacker: Über Neurinome der Rückenmarkswurzeln. Dissertation, Basel, 1938.

Amona: 2 Fälle von Neurinom des Halssympathicus. Zbl. f. Chir. 1934, Jg. 61, Nr. 1, S. 78.

Antoni: Über Rückenmarkstumoren und Neurofibrome. Verlag J. Bergmann, 1920, München u. Wiesbaden.

Askanazy: a) s. Freifeld, Krumbein, Beckhowe.
b) Solitäre Darmneurofibromatose. Schweiz. med. Wschr. Bd. 17, 1936, S. 81.

Bauer: Beitrag zur Frage des Vorkommens und Wesens der Neurinome. Dissertation, Göttingen, 1938.

Baumeister: Über Neurinome im Verdauungstrakt. Dissertation, Göttingen, 1939.

Beckhowe: Retroperitoneales Neurinom der Lendengegend und Verdacht auf weitere Neurinome an Hirnbasis und Rückenmark. Dissertation, Münster, 1927.

Benda: Nach Ribbert und Siebner.

Berblinger: Extradurales und extrapleurales, solitäres Neurofibrom aus rechtem untern Haksmark. Münchner med. Wschr., Bd. 61, 1914, S. 568.

Bielschowski-Pick: Nach Orzechowski.

Bignardi: Nach Sekiguchine-Oijer.

Blumensaat: Sympathicusneuroblastom bei Erwachsenen. Virch. Arch. Bd. 269, 1928, S. 431.

Borchardt: Das Neurinom. Bruns Beitr. Bd. 138, 1927, S. 1.

Brandes: Malignes Neurinom mit epithelialen Elementen. Arch. of Path., Bd. 16. 1933, S. 649, nach Centralblatt f. Path. Bd. 60, 1934, S. 229.

Brögli: Rankenneurom mit Tastkörperchen. Frankf. Zschr. f. Path. Bd. 41, 1931, S. 595.

Bruns: Nach Shimizu.

Bülbring: Bösartiges Neuroblastom des Sympathicus. Virch. Arch. Bd. 268, 1928, S. 300.

Carrière: Intrathoracale Neurinome. Ann. d'Anat. path. Bd. 14, 4, 1937, S. 227.

Chiodi: Malignes Neurinom der Lunge mit Metastasenbildung. Tumori 10, 1936, S. 485. Nach Zentralblatt f. Path., Bd. 67, 1937, S. 243.

Coenen: Entstehung der Sanduhrtumoren an der Wirbelsäule und der hantelförmigen Lipome des Thorax. Dsch. Zschr. f. Chir., Bd. 203, 1927, S. 71.

Denecke: Zwei metastasierende Magenneurinome. Ziegler Beitr. z. Path., Bd. 89. 1932, S. 242.

Deuticke: Neurofibrom des Nervus vagus. Wien. klin. Wschr., 1936, Jg. 28, S. 893.

Diebold: Neurinome des Halssympathicus. Dsch. Zschr. f. Chir., Bd. 245, 1935, S. 58.

Dolgo Saburow: Zur Lehre des Aufbaus des Vagus: Nervenzellen in den Stämmen des Vagus. Z. Anat. 105, 1935, S. 79.

Eichhoff: Über multiple reine Neurinome. Arch. klin. Chir., Bd. 170, 1932, S. 246.

Erb: Die Neurinomfrage. Dsch. Zschr. f. Chir., Bd. 181, 1923, S. 350.

— Ein Obturatoriusneurinom. Dsch. Zschr. f. Chir., Bd. 183, 1924, S. 414.

Esau: Zwei Neurinomfälle. Dsch. Zschr. f. Chir., Bd. 191, 1926, S. 140.

Etzel: Die Vagi bei Megaoesophagus. Ref. in Centr. org. f. ges. Chir., Bd. 74, 1935, S. 18.

Freifeld: Sympathicustumoren und Neurinome. Ziegler Beiträge, Bd. 60, 1915, S. 347.

Fromme, Wachs: Neurinom des Bauchsympathicus. Zbl. f. Chir., 1937, Jg. 64, Nr. 14, S. 799.

Gibbert: Zwei Fälle von Neurofibrom des Halssympathicus. Ref. in Centr. org. f. ges. Chir., Bd. 30, 1925, S. 380.

Gordon-Taylor: Neurinom eines Vagusastes. Ref. in Centr. org. f. ges. Chir., Bd. 94, 1939, S. 173.

Guleke: a) Zur Klinik der Neurinome. Zbl. f. Chir., 1926, Jg. 53, Nr. 22, S. 1395.
b) Zur Diagnose der intrathoracalen Tumoren. Zbl. f. Chir., 1924, Jg. 51, Nr. 1/2, S. 50.
c) Die Geschwindigkeit des Tumorwachstums. Zbl. f. Chir., 1926, Jg. 53, Nr. 46, S. 2919.

Hamperl: Neurogener Tumor des Mediastinums (Vagus). Wiener med. Wschr., 1927, Nr. 7, S. 679.

Henschen, F.: Zur Histologie und Pathologie der Kleinhirnbrückenwinkeltumoren. Arch. f. Psychiatrie, Bd. 56, 1916, S. 20.

Henneberg-Koch: Nach Freifeld.

Herxheimer-Roth: Recklinghausenkrankheit mit Vagusbeteiligung. Ziegler Beiträge, Bd. 58, 1914, S. 319.

Hornig: Ein Neurinom mit eigenartigen regressiven Veränderungen. Zschr. f. Krebsforschung, Bd. 25, 1927, S. 324.

Kirch: Nach Eichhoff.

Klose, Schneider: Chirurgie und Pathalogie der multiplen Neurinome. Zbl. f. Chir. 1932, Jg. 59, Nr. 14, S. 868.

Knauss: Zur Kenntnis der ächten Neurinome. Virch. Arch., Bd. 153, 1898, S. 29.

Korbsch: Zur Morphologie und Genese des Neurinoms. Arch. f. Psychiatrie, Bd. 92, 1930, S. 183.

Krahn: Untersuchungen an Neurinomen. Zbl. f. Path., Bd. 38, 1926, S. 113.

Krumbein: Band- und Palisadenstellung im mesodermalen Gewebe. Virch. Arch., Bd. 255, 1925, S. 309.

Lüscher: Isoliertes retropharyngeales Neurinom. Schweiz. med. Wschr., Bd. 19, 1938, S. 320.

Masson: Nach Scherer.

Murray, Stout, Bradly: Zwei abgekapselte Vagustumoren. Ausgangspunkt sind die Schwannschen Zellen. Americ. J. Path., Bd. 16, 1940, Nr. 1., nach Centralblatt f. Path., Bd. 75, 1940, S. 319.

Magarinos Torres: Retropharyngeales Neurinom. Centr. org. f. ges. Chir., Bd. 84, 1937, S. 562.

Neri: Bösartiges Magenneurinom mit Metastasen. Centr. org. f. ges. Chir., Bd. 98, 1940, S. 220.

Nestmann: Histologie des Neurinoms. Virch. Arch., Bd. 265, 1927, S. 646.

Niosi: Bösartiges Prostataneurinom. Centr. org. f. ges. Chir., Bd. 89, 1938, S. 723.

Oberling: siehe Roussy.

Orzechowski-Nowicki: Zur Pathologie und pathologischen Anatomie der Neurofibromatose und Sclerosis tuberosa. Zschr. f. ges. Neur. u. Psych., Bd. 11, 1912, H. 3/4, S. 270.

Orzechowski: Neurinome. Jadassonsches Handbuch der Haut- und Geschlechtskrankheiten (Springer), Bd. 12a, 1932, S. 2.

Ratzenkofer: Lipoidgehalt in Neurinomen. Virch. Arch., Bd. 306, 1940, S. 193.

Ribbert: Geschwulstlehre. Bonn, E. Cohen, 1914.

Ritter: Beitrag zur Kenntnis der Magenneurinome. Schweiz. med. Wschr., Bd. 12, 1931, S. 1201.

Roussy und Oberling: Atlas du Cancer. Paris, F. Alcan, 1931.

Sarroste: Les tumeurs isolées des nerfs peripheriques. Rev. de Chir., Bd. 53, 1934, S. 608.
Schairer: Beziehungen der Neurofibromatose zu Gliom und Hirnhernie. Zschr. f. Krebsforsch., Bd. 40, 1933, S. 30.
Scherer: a) Zusammenhang: Neurofibromatose und Riesenwuchs. Virch. Arch., Bd. 289, 1933, S. 127.
b) Tumoren der peripheren Nerven etc. Virch. Arch., Bd. 292, 1934, S. 479, 554, 562.
Schneider: siehe Klose.
Sekiguchine, Oijer: Beitrag zum Vagustumor. Arch. klin. Chir., Bd. 143, 1926, S. 113.
Semel: Nach Sekiguchine.
Serafini: Neurinoma solitario (Vagus). Cancro 2, 1931, Nr. 3, S. 200.
Siebner: Vagustumor bei Recklinghausen'scher Krankheit. Dsch. Zschr. f. Chir., Bd. 237, 1932, S. 63.
Siegmund: Ungewöhnliche Komplikationen bei Recklinghausen. Münchner med. Wschr., Bd. 76, 1929, S. 1698.
Sinakevic: Ein Neurinom des Vagus. Centr. org. f. ges. Chir., Bd. 69, 1933, S. 157.
Shimizu: Über das Myxom des Halses bei Recurrenslähmung. Zbl. f. Chir., 1932, Jg. 59, Nr. 13, S. 786.
Sommer: Heutiger Stand der Neurinomfrage. Bruns Beitr., Bd. 125, 1922, S. 694.
Témoin: Nach Shimizu.
Verocay: Zur Kenntnis der Neurofibrome. Ziegler Beitr., Bd. 48, 1910, S. 1.
Verrot: Nach Shimizu.
Vogeler: Trauma und Neurinom. Arch. klin. Chir., Bd. 173, 1932, S. 69.
Wallner: Beitrag zur Kenntnis der Neurinome. Virch. Arch., Bd. 237, 1922, S. 331.
Weiffenbach: Beitrag zur Kenntnis des Neurinoms. Dissertation, Freiburg i. Br., 1936.
Zschau: a) Beitrag zur Kenntnis der Cauda equina. Frankf. Zschr. f. Path., Bd. 38, 1929, S. 400.
b) Über das im höhern Alter auftretende Neurinom. Dsch. Zschr. f. Chir., Bd. 243, 1934, S. 752.